參考文獻：

1.NCCN Guidelines Version 1.2024: Primary Cutaneous Lymphomas.

2.Wu CL, Chang SW, Lee JY, Chen TY, Chen CC, Chu CB, Medeiros LJ, Chang KC. Distribution and clinical features of lymphomas involving skin in Taiwan. Kaohsiung J Med Sci. 2023 May;39(5):522-532.

3.Miyashiro D, Sanches JA. Mycosis fungoides and Sézary syndrome: clinical presentation, diagnosis, staging, and therapeutic management. Front Oncol. 2023 Apr 14;13:1141108.

4.Dobos G, Pohrt A, Ram-Wolff C, et al. Epidemiology of cutaneous T-cell lymphomas: a systematic review and meta-analysis of 16,953 patients. Cancers (Basel). 2020;12(10):2921. doi:10.3390/cancers12102921.

5.Kaufman AE, Patel K, Goyal K, O’Leary D, Rubin N, Pearson D, Bohjanen K, Goyal A. Mycosis fungoides: developments in incidence, treatment and survival. J Eur Acad Dermatol Venereol. 2020 Oct;34(10):2288-2294.

6.Liu KL, Tsai WC, Lee CH. Non-mycosis fungoides cutaneous lymphomas in a referral center in Taiwan: A retrospective case series and literature review. PLoS One. 2020 Jan 24;15(1):e0228046.

7.Kim YH, Liu HL, Mraz-Gernhard S, Varghese A, Hoppe RT. Long-term outcome of 525 patients with mycosis fungoides and Sezary syndrome: clinical prognostic factors and risk for disease progression. Arch Dermatol. 2003 Jul;139(7):857-66.

8.Morales MM, Olsen J, Johansen P, Kaerlev L, Guénel P, Arveux P, Wingren G, Hardell L, Ahrens W, Stang A, Llopis A, Merletti F, Villanueva MA. Viral infection, atopy and mycosis fungoides: a European multicentre case-control study. Eur J Cancer. 2003 Mar;39(4):511-6.

9.Quaglino P, Pimpinelli N, Berti E, Calzavara-Pinton P, Alfonso Lombardo G, Rupoli S, Alaibac M, Bottoni U, Carbone A, Fava P, Fimiani M, Mamusa AM, Titli S, Zinzani PL, Bernengo MG; Gruppo Italiano Linfomi Cutanei. Time course, clinical pathways, and long-term hazards risk trends of disease progression in patients with classic mycosis fungoides: a multicenter, retrospective follow-up study from the Italian Group of Cutaneous Lymphomas. Cancer. 2012 Dec 1;118(23):5830-9.

10.Hu SC, Lin CL, Hong CH, Yu HS, Chen GS, Lee CH. CCR7 expression correlates with subcutaneous involvement in mycosis fungoides skin lesions and promotes migration of mycosis fungoides cells (MyLa) through mTOR activation. J Dermatol Sci. 2014 Apr;74(1):31-8.

11.Querfeld C, Rosen ST, Kuzel TM, Kirby KA, Roenigk HH Jr, Prinz BM, Guitart J. Long-term follow-up of patients with early-stage cutaneous T-cell lymphoma who achieved complete remission with psoralen plus UV-A monotherapy. Arch Dermatol. 2005 Mar;141(3):305-11.

12.Ysebaert L, Truc G, Dalac S, Lambert D, Petrella T, Barillot I, Naudy S, Horiot JC, Maingon P. Ultimate results of radiation therapy for T1-T2 mycosis fungoides (including reirradiation). Int J Radiat Oncol Biol Phys. 2004 Mar 15;58(4):1128-34.

13.Prince HM, Kim YH, Horwitz SM, et al. Brentuximab vedotin or physician’s choice in CD30-positive cutaneous T-cell lymphoma (ALCANZA): an international, open-label, randomised, phase 3, multicentre trial. Lancet 2017;390:555-566.



作者

王姿婷 醫師

高雄長庚紀念醫院皮膚部住院醫師

高雄醫學大學醫學系醫學士

作者

李志宏 醫師

長庚大學醫學院皮膚科學教授

高雄長庚紀念醫院醫學人文中心主任

國立中山大學醫學院合聘教授

美國國家衛生研究院客座學者

高雄醫學大學醫學研究所博士

登革熱之眼部表徵

王浩丞／高雄醫學大學附設中和紀念醫院不分科住院醫師 PGY1
陳明琮／高雄陳明琮眼科診所院長
蔡季君／高雄醫學大學附設中和紀念醫院熱帶疾病醫療暨防治中心主任

前言－登革熱的再度崛起

登革熱在臺灣，乃至於全世界，是最重要的蟲媒傳染疾病。在過去數十載間，登革熱的影響範圍漸廣，疫情逐漸加劇。在 2014 至 2015 年間，臺灣發生歷年最嚴重的疫情，造成臺南、高雄地區逾五萬人感染。2019-2022 年間，受 COVID-19 疫情影響的嚴格邊境管制將境外移入個案控制在 70 名以下。而在 2023 年，受炎熱多雨的天氣、鬆綁的邊境管制、以及鄰國嚴峻的疫情等因素影響，臺灣爆發登革熱第 I、II 型感染，出現 26429 名本土案例與 277 名境外移入案例，並有 60 名死亡個案[1]。隨著今年天氣逐漸增温，我們對於防疫更是一刻都不能鬆懈。

典型表現－症狀與處置

登革熱經埃及斑蚊及白線斑蚊叮咬，在人與人之間傳播。在叮咬後 3 至 14 天的潛伏期過後，多數病患進入發燒期（febrile phase），出現高燒、頭痛、後眼窩痛、肌肉痛、關節痛、皮膚紅疹、噁心、嘔吐等症狀；此時的處置重點為支持性療法、使用乙醯胺酚（acetaminophen）退燒、並密切觀察是否有產生登革熱重症之警示徵象（warning sign for severe dengue）——腹痛、持續嘔吐、血漿滲漏症狀、黏膜出血、嗜睡、肝脾腫大、血小板低下合併血比容上升。部分病患在退燒前後，約發病後第 3 至 7 天，會進入為期 1 至 2 天的關鍵期（critical phase），此時微血管滲漏，產生胸水、腹水，嚴重時可能導致休克、終端器官受損、嚴重出血；此時需要密切監測生命徵象，並適當給予輸液等支持性療法。進入恢復期（recovery / convalescent phase）時，滲出的容積回收，狀況逐漸穩定；此時需要注意是否出現容積過多之表現（肺水腫、心衰竭等）[2,3]。

非典型表現－登革熱的多器官侵犯性

除典型症狀外，世界衛生組織東南亞區域辦公處（WHO SEARO）曾提出擴充登革症候群（Expanded dengue syndrome, EDS）[2]，泛指登革熱產生神經系統、肝膽腸胃、腎臟、心臟、肺臟、骨骼肌肉、及眼部等非典型的表現（如表）。本文將深入探討登革熱所造成之眼部併發症。

系統	表現
神經系統	熱痙攣（兒童）、 登革腦病變、腦炎、無菌性腦膜炎、 顱內出血、血栓、 神經病變、Guillane-Barre 症候群、橫斷性脊髓炎
消化系統	肝炎、急性肝衰竭、 非結石性膽囊炎急性胰臟炎、 培氏斑塊增生、 急性腮腺炎
泌尿系統	急性腎損傷、溶血性尿毒症候群
心血管系統	傳導異常、心肌炎、心包膜炎
呼吸系統	急性呼吸窘迫症候群、肺出血
肌肉骨骼系統	肌炎、橫紋肌溶解
骨髓造血系統	嗜血症候群、自發性血小板缺乏紫斑症、自發性脾臟破裂、淋巴結梗塞
其他	感染後疲憊症候群、憂鬱症、幻覺、精神病、脫髮

表 1：擴充登革症候群侵犯不同器官系統之舉例。

complication

登革熱眼部併發症

在登革熱病患中，眼部症狀約出現在 7% 至 40% 病患。其推測與疾病的嚴重度、感染之病毒株毒性、以及病患的白血球低下、低白蛋白血症相關[4]。症狀包含雙眼或單眼之視力模糊、中央視野缺損、飛蚊症、視物變形、辨色異常等。這些症狀較常在系統性症狀之 2 至 7 天後出現，時間點與關鍵期、血小板的低點吻合；但也曾有 5 個月後出現眼部症狀之案例[4,5]。

目前認為眼部併發症之可能機轉包含出血與免疫反應[5]：

1. 病毒直接侵犯；
2. 微血管滲漏：登革熱非結構蛋白 1（NS1）對於內皮細胞、以及免疫反應釋放之發言因子，會導致微血管通透性增加，在體液滲出外，還會導致周邊灌流異常，引發血小板低下，進而造成出血；
3. II 型過敏反應：破壞血 - 眼屏障，產生自體免疫抗體；
4. III 型過敏反應：免疫複合體沉積，並活化典型補體（C4）反應；
5. 細胞免疫反應：病毒抗原引起 CD4+、CD8+ T 細胞活化，釋放發炎因子與造成內皮損傷，導致微血管滲漏；
6. 造成繼發感染。

眼前部侵犯 Anterior segment

結膜下出血（Subconjunctival hemorrhage）是關鍵期最常見的表現。多數病患合併血小板低下（小於 50000/ul）。除結膜下外，出血也可能發生其他部位，包含玻璃體、視網膜、脈絡膜上腔、眼球後出血、眼瞼瘀血等。出血多在 3-5 天後自行吸收復原，鮮少需要更進一步處置[6]。

前葡萄膜炎出現在 8-17% 有眼部症狀的病患，造成疼痛、發紅、畏光等症狀，以及角膜緣輪部充血（perilimbal injection）、前房細胞、和角膜後沉著物（keratic precipitates）。發生時間約在血小板之低點，也可能晚發到感染 5 個月後，暗示其機轉來自免疫反應。治療可使用類固醇眼藥水或眼周注射類固醇來抑制發炎，以及使用散瞳劑（mydriatics）以避免虹膜後粘連（posterior synechiae）[5,6]。

隅角閉鎖型青光眼之機轉目前推測為感染時血管擴張、血管通透性上升和血漿滲漏，導致結狀體充血（ciliary congestion）與脈絡膜積液（choroidal effusions），封閉隅角。另外，在處理眼部發炎疾病若使用類固醇，也可能因而導致青光眼。醫師必須權衡類固醇治療之利弊，針對個案調整藥物使用，並且密切追蹤效果與副作用[4]。

其他前部之侵犯包含鞏膜炎（Scleritis）、角膜疾病（角膜潰瘍、角膜炎、角膜穿孔）等[4,6]；

中段部葡萄膜炎（intermediate uveitis）很少單獨發生，常常是前段部、後段部之發炎疾病併發[4,5,6]。

眼後段侵犯 Posterior segment

登革熱黃斑部病變（Dengue maculopathy）發生在約 10% 的住院病患，常出現在關鍵期，不過也曾有案例發生於感染後一個月後[6]。其症狀多為雙側，包含視力模糊、中央視野缺損（central scotoma），偶有飛蚊症或視物變形。眼底鏡可見棉絮狀斑點（Cotton wool spots）、黃斑部出血、水腫、外周凹微血管擴張（perifoveal telangiectasia）等表現。在光學共軛斷層掃描儀（OCT）底下，其表現為內外節交界之變化[4,5,6]；分成 Type 1：視網膜增厚，發生在近旁凹（parafovea）、中央凹（fovea）、Type 2：囊狀黃斑部水腫（cystoid macular edema）、Type 3：中央凹炎（foveolitis），表現為中央凹位置邊界清楚的黃橙色病變[5]。另外，少見的表現也包含急性黃斑部神經視網膜病變（Acute macular neuroretinopathy, AMN），OCT 表現為外叢層 (outer plexiform layer)、外核層 (outer nuclear layer) 高反光斑塊，以及橢圓體帶（ellipsoid zone）、交叉帶（interdigitation zone）之破壞（如圖一）[4,5,7]。

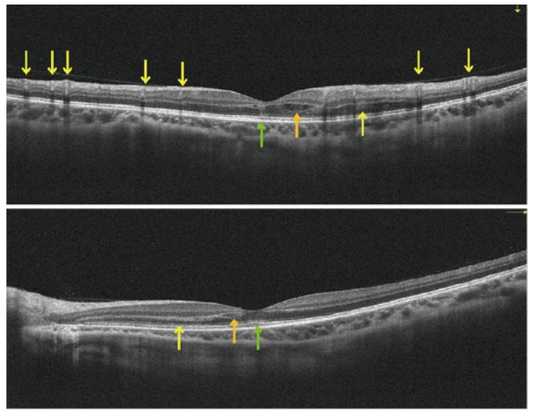

圖一：登革黃斑部病變之 OCT 影像：可見中心凹旁視網膜增厚、囊狀黃斑部水腫（橘色箭頭）；淺層與深層視網膜內高反光物質（黃色箭頭）；以及橢圓體帶之破壞（綠色箭頭）

Dengue Fever

黃斑部病變之眼底螢光血管攝影（fluorescein angiography，FA）可能出現會出現顯影中斷（blocked fluorescence）或小血管滲漏。在光學共軛斷層血管掃描儀（OCT angiography, OCTA）下，可見淺層與深層微血管灌流缺失、中央凹無血管區擴大[4,5,6]。

然而，隨著病變範圍不同，症狀的嚴重程度也會有所差異；因此建議採取「多重模式醫學影像 (Multimodal imaging)」，使用眼底鏡、OCT、血管攝影等多種診察方式，以確立診斷、評估嚴重度、偵測恢復狀況[4]。

多數登革熱造成黃斑部病患的病患視力預後良好，可以完全自主或給予藥物後，在一周至三個月內恢復。在雙側侵犯、影響視力時，可以考慮使用局部類固醇（眼藥水、眼周注射、眼內注射）與系統性類固醇（口服、靜脈輸注）；更積極的治療包含類固醇脈衝治療、靜脈注射免疫球蛋白（Intravenous immunoglobulin，IVIG）；過去更有案例因併發青光眼必須避免類固醇，而使用系統性免疫抑制劑 mycophenolate mofetil 和 cyclosporin A5；然而，目前沒有對治療之大規模研究，醫師必須審慎評估治療與副作用，針對個案進行個人化調整。部分病患，尤其中央凹炎、AMN 者，可能無法完全恢復、留下視力模糊或視野缺損的後遺症[4,5,6]。

後葡萄膜炎其表現多樣，包含脈絡膜炎（choroiditis）、視網膜炎（retinitis）、視網膜血管病變等；

脈絡膜炎若侵犯黃斑部周圍，會出現視力模糊、飛蚊症、視野缺損等症狀；反之，症狀可能不明顯。眼底鏡可能看到視乳頭 - 黃斑束、中央凹黃白色點狀病灶。在 OCT，其早期表現為病灶處脈絡膜厚度增加、囊狀黃斑部水腫、視網膜下積液等。靛氰綠血管造影術（Indocyanine green angiography）出現中後期之顯影減少。其表現型還包含急性後極多發性圓盤狀色素上皮病變（Acute



Conclusion

posterior multifocal placoid pigment epitheliopathy，APMPPE)，在眼球後極出現扁平病灶，且無顯著玻璃體炎；OCT 可見橢圓體帶和、視網膜染色上皮層的破壞；在 FA 早期顯影減少與晚期染色。另一種表現為急性區域性隱性外層視網膜病變（acute zonal occult outer retinopathy，AZOOR)，出現視網膜外層（視網膜色素上皮細胞（retinal pigment epithelium，RPE）- 光受體細胞之間）的破壞。治療選擇可以使用局部或全身性類固醇。然而，在疾病緩解後，病灶處可能留下散在性的萎縮性或染色性的「疤」，因而產生中心視野缺損等後遺症。[4,5]

視網膜血管病變乃因免疫複合體沉積導致血管炎與微血管阻塞；表現包含點狀或火焰狀視網膜出血、缺血、滲出性視網膜剝離、血管白鞘化（vascular sheathing），或甚至分支視網膜動脈或靜脈阻塞；症狀則以閃光、視力模糊、與飛蚊症為主。[5,6]

登革熱造成神經眼科之表現十分少見，其表現包含：

視神經炎（optic neuritis），即視神經盤或眼後視神經發炎。症狀包含急性視力喪失、辨色異常、視野缺損、眼部疼痛等。其表現可能出現相對性瞳孔傳入障礙、廣泛視神經盤水腫或充血、辨色與對比異常等。對於所有病患，微視野計（Microperimetry）合併多重模式醫學影像（遠紅外線攝影、OCTA en-face 攝影）可以提供定量化的評估以追蹤復原狀況。部分病患會留下視力缺損或視神經盤萎縮之後遺症。[4,5,6]

神經視網膜炎（neuroretinitis）之表現為玻璃體炎、視乳突炎、以及星狀黃斑部滲出物（macular star exudates）[4,5,6]

其他如視神經脊髓炎（neuromyelitis optica，NMO)，造成急性廣泛性脊髓腦炎，出現視力減退合併下肢無力等症狀[6]；血小板輸注後繼發細菌性全眼球炎（panophthalmitis），雖然病患在給予抗生素後存活，但不幸需摘除眼球[4,5,6]；第三、四、或六對顱神經麻痺之個案，因此出現複視、Hess 氏測試陽性；這些病人在三個月後自主完全恢復眼部動作[6]。

結語與建議

近年來，全球登革熱疫情不斷升溫，臺灣也在去年發生一次大規模流行。登革熱感染除了典型的症狀外，還有其他器官系統侵犯的可能性。在眼部，登革熱可能造成前、後段之出血與發炎性表現。醫師在處置登革熱病患時應特別留意病患之眼部症狀，安排眼科多重模式醫學影像。治療方面，目前無嚴謹之病例對照研究；除了密切觀察其自行恢復外，也可以使用局部類固醇（眼藥水、眼周或眼內注射）與系統性類固醇（口服、靜脈注射、脈衝注射等）；若再無成效則考慮 IVIG、系統性免疫抑制劑等更積極之治療。多數病患能在一週至三個月內痊癒；然而少數病患可能留下視力、視野缺損之後遺症。

參考資料

1. 登革熱 / 屈公病防治工作指引 . 衛生福利部疾病管制署 2024 年 3 月版 .

2. World Health Association. Comprehensive Guideline for Prevention and Control of Dengue and Dengue Haemorrhagic Fever. 2011.

3. Khan M.B., Yang Z.S., Lin C.Y., Hsu M.C., Urbina A.N., Assavalapsakul W, et al. Dengue overview: An updated systemic review. J Infect Public Health 2023;16(10):1625-42

4. Lucena-Neto F.D., Falcão L.F.M., Moraes E., David J.P.F., Vieira-Junior A.S., Silva C.C., et al. Dengue fever ophthalmic manifestations: A review and update. Rev Med Virol 2023;33(2):e2422.

5. Xie Cen A., Ng A.W.W., Rojas-Carabali W., Cifuentes-González C., de-la-Torre A., Mahendradas P., et al. Dengue Uveitis - A Major Review. Ocul Immunol Inflamm 2023;31(7):1440-53.

6. Ng A.W., Teoh S.C. Dengue eye disease. Surv Ophthalmol 2015;60(2):106-14.

7. Wang H.C., Lin C.C., Chang C.H., Tsai J.J. Case report: dengue fever associated acute macular neuroretinopathy. Front Med (Lausanne). 2024;11:1379429.

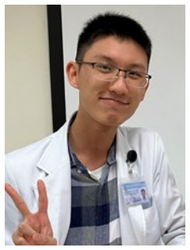

作者

王浩丞 醫師

高醫附院不分科住院醫師 PGY1

高雄醫學大學醫學系畢業

作者

陳明琮 醫師

陳明琮眼科診所院長

高雄醫學大學醫學研究所碩士

作者

蔡季君 醫師

高雄醫學大學 醫學院 教授

高醫附院 熱帶疾病醫療暨防治中心 主任

高醫附院 感染科主治醫師／風濕免疫科兼任主治醫師